

CREANDO

Familias

LA ESTERILIDAD

ALGUNAS RESPUESTAS A SUS DUDAS

Conociendo las causas | Segunda parte



Editorial

Dra. Rocío Núñez Calogne
Senior Embrióloga
Grupo UR



Cada vez son más las parejas que **encuentran problemas** a la hora de ver cumplida una opción vital como es la de **ser padres**.

En este número plasmamos la 2a parte de "Conociendo las causas", información que completa los contenidos del ejemplar anterior de la revista destinados ambos a dar respuesta a las dudas que más inquieten sobre el **origen del problema**, bien sea femenino, masculino o de ambos, sin necesidad de completar su lectura de principio a fin.

En los últimos años, las técnicas de diagnóstico y tratamiento de la esterilidad han **avanzado enormemente**, y en el Grupo UR disponemos de modernos avances para poder ofrecer una solución a estas parejas y ayudarles a conseguir el anhelo de **tener un hijo sano en casa**. Sin embargo, este proceso no siempre es rápido y sencillo, y crea con frecuencia numerosas dudas en la pareja que aumentan la ansiedad de una espera, por sí difícil. Por eso es tan importante disponer de una **información clara y concisa** que resuelva dichas dudas y que ayude a superar esta angustia.

Conscientes de la importancia del apoyo a los pacientes en su camino hacia la maternidad/paternidad, se ha elaborado este nuevo número de la revista con respuestas concisas a las **dudas más frecuentemente planteadas** por las parejas con problemas de fertilidad.

La estructura pretende guiar cómodamente a los pacientes por los mismos pasos que le llevarán a conseguir tener su hijo en casa, desde el primer momento en que acude a cualquiera de nuestros centros, pasando por la **historia clínica** y las distintas **pruebas diagnósticas**, a los diferentes **tratamientos** y las dudas que surgirán cuando se alcance el embarazo, con un diseño especialmente concebido para facilitar el acceso y la comprensión de sus contenidos.

Esperamos que esta guía cumpla su objetivo, y ayude a afrontar el proceso de asistencia a la reproducción a los pacientes que la necesiten.

Índice

01. LA ANALÍTICA p. 6

- Análisis de sangre y serología
- Hormonas
- Estudio genético

02. ESTUDIO DEL ÚTERO Y TROMPAS p. 15

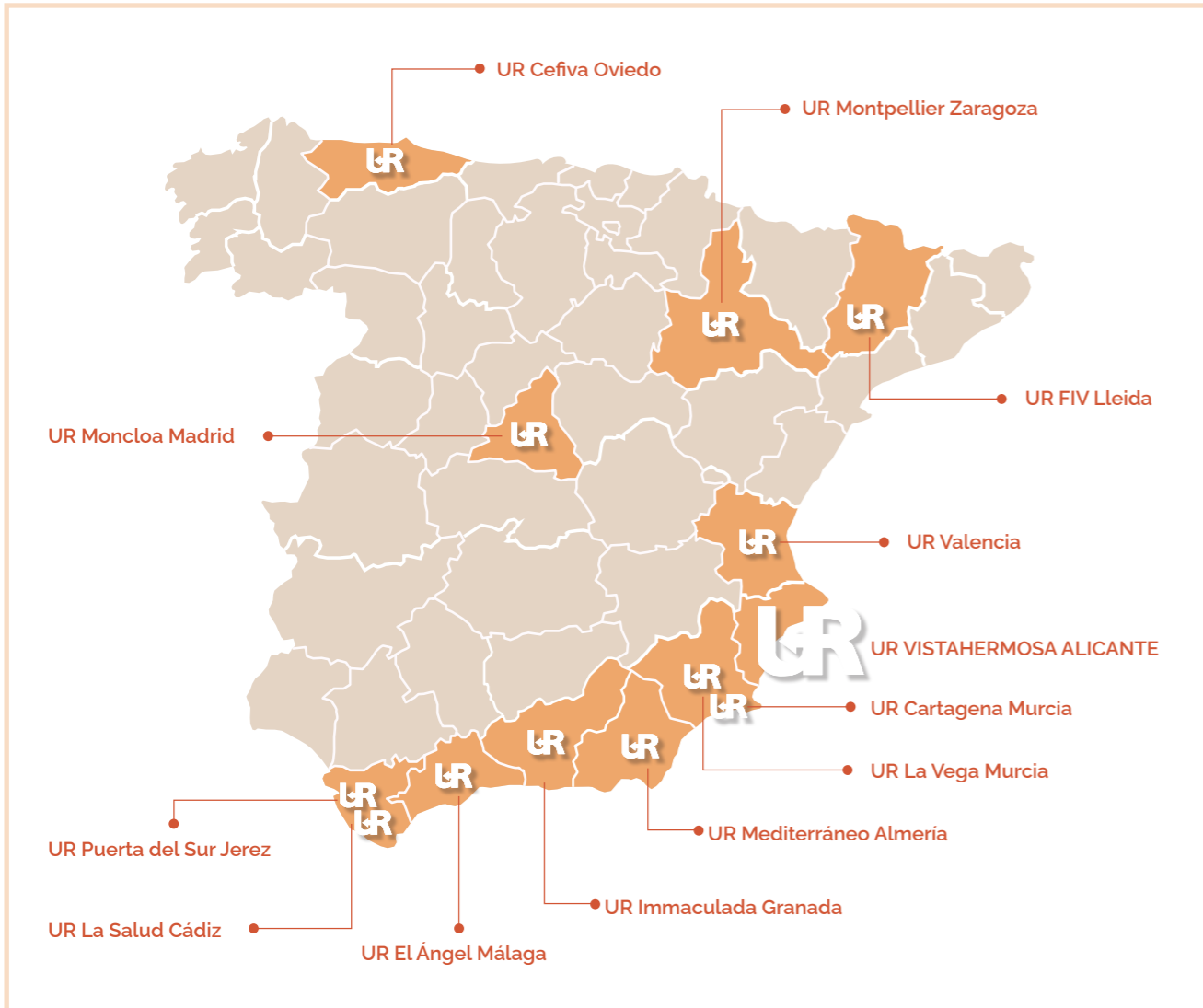
- Histerosalpingografía
- Histeroscopia
- Laparoscopia

03. EL ESTUDIO DEL VARÓN p. 22

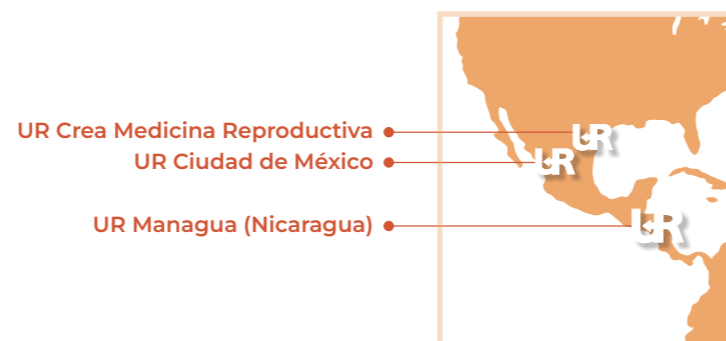- Análisis de semen
- Capacitación
- Pruebas funcionales

ESTERILIDAD DE ORIGEN DESCONOCIDO p. 27

GLOSARIO DE TÉRMINOS p. 29



www.grupointernacionalur.com



01.

La ANALÍTICA

Análisis
de sangre y
serología

Hormonas

Estudio
genético



¿Qué se puede saber con un análisis de sangre?

El análisis de sangre es seguramente la técnica complementaria más utilizada en medicina, que nos sirve para valorar multitud de aspectos del normal funcionamiento del organismo. Una parte del estudio lo constituye lo que suele llamarse "analítica básica" y nos permite una valoración general de estado de salud de la paciente. Esta analítica tiene dos grandes grupos: el hemograma y la bioquímica. El **hemograma** es el estudio de las células sanguíneas y en ella analizamos número, tamaño, color, y otras características de los glóbulos rojos, encargados del transporte de oxígeno a las células, los leucocitos o glóbulos blancos, dedicados a la defensa frente a las infecciones, y las plaquetas, que se encargan de cortar las hemorragias. De esta forma, podemos descartar la existencia de **anemia**, normalmente por falta de hierro, procesos infecciosos crónicos, alteraciones congénitas de la coagulación, que pueden predisponer tanto a la hemorragia como a una trombosis o embolia, así como algunos cánceres hemáticos. En el **estudio bioquímico** se suele analizar de rutina la glucosa para valorar el funcionamiento del páncreas, urea y creatinina para el riñón, bilirrubina y transaminasa para conocer la situación del hígado y las grasas (colesterol y triglicéridos), para valorar el riesgo cardiovascular.

¿La analítica me dice también si tengo infecciones?

Una parte específica de la analítica general que se realiza a toda mujer dentro de su estudio básico de esterilidad es la que denominamos "**serología**". En ella indagamos sobre una batería de enfermedades infecciosas que pueden estar relacionadas con su esterilidad o tener trascendencia en caso de embarazo. La infección por **clamidias** puede pasar desapercibida clínicamente, pero afectar a las trompas, y hacer que éstas queden obstruidas. Las **hepatitis B y C** y la infección por **VIH** son enfermedades que también pueden pasar desapercibidas y transmitir-

se al hijo en el embarazo, por lo que es importante diagnosticarlas o descartarlas antes de la gestación. La **sifilis** es otra infección de transmisión sexual que, además, puede ocasionar malformaciones fetales y tiene un sencillo tratamiento curativo. La **rubeola** es un virus cuyo contagio durante el embarazo también puede producir malformaciones fetales y que tiene desde hace tiempo una vacuna eficaz.

La **toxoplasmosis** no tiene una vacuna para evitarla, pero es una infección muy habitual, que apenas da síntomas fuera del embarazo, y cuando se pasa, deja inmunidad de por vida. Con el análisis podemos saber si ya se ha pasado en algún momento y entonces no se tiene riesgo de padecerla durante el embarazo. En caso contrario, una serie de medidas higiénicas como evitar el contacto con gatos o no tomar carne poco hecha, puede disminuir el riesgo de contagio durante el embarazo.

¿Qué hormonas se miden al inicio del estudio de esterilidad?

En el estudio de esterilidad, para conocer como funciona el ovario, se estudiarán las siguientes hormonas: **LH, FSH, estradiol, AMH** y en ocasiones, **progesterona**. LH, FSH y estradiol solo son valorables en situación basal del ovario, es decir, entre el segundo y cuarto día del inicio de la menstruación. La progesterona hay que medirla en la segunda fase del ciclo, es decir, a partir del día 14 después de la regla. La AMH se puede medir en cualquier momento del ciclo.

La **hipófisis**, una glándula que se encuentra bajo el cerebro, en respuesta a las órdenes del hipotálamo sintetiza las hormonas llamadas gonadotropinas, que pasan a la sangre en busca del ovario o del testículo. Una de las gonadotropinas se llama FSH u hormona estimuladora del folículo, pues esa es su principal función a nivel del ovario, lo que dará lugar a la producción y maduración del óvulo dentro del folículo, y la producción de estradiol. En el hombre, su misión es estimular la producción de espermatozoides.

La otra hormona es la LH u **hormona luteinizante**, cuya función principal es desencadenar la ovulación cuando el folículo está maduro. En el hombre los niveles de FSH, LH y testosterona, como la producción de espermatozoides son prácticamente constante todos los días. En la mujer, sin embargo, los niveles son enormemente variables a lo largo de su ciclo menstrual. Por ello, un valor de cualquiera de estas hormonas no nos sirve de nada si no sabemos en que momento del ciclo se ha tomado. Los niveles hormonales en la mujer nos ayudarán a diagnosticar el buen funcionamiento hormonal o si existe una menopausia precoz, un fallo ovárico oculto, unos ovarios poliquísticos o un hipogonadismo hipogonadotrópico.

¿Qué utilidad tiene medir la progesterona?

A partir del momento de la ovulación, en el lugar del ovario que ocupaba el óvulo se forma un pequeño órgano transitorio llamado cuerpo lúteo que produce **progesterona**. esta progesterona es una hormona encargada, fundamentalmente, de la maduración del endometrio en el interior del útero para que permita acoger el óvulo fecundado. Si el organismo detecta que se ha producido el embarazo, el cuerpo lúteo mantendrá la producción de progesterona durante el primer trimestre hasta que la placenta sea capaz de producir las hormonas necesarias para el

mantenimiento del embarazo. Por el contrario, si pasados catorce días desde la ovulación, el cuerpo detecta que no se ha producido fecundación o implantación, el cuerpo lúteo cesa la producción de progesterona. Este cese de la producción de progesterona hace que el **endometrio se descame** y origine ese sangrado periódico que es la menstruación.

Por tanto, la determinación de los niveles sanguíneos de progesterona nos da información sobre dos aspectos relacionados pero distintos. Por un lado, que exista progesterona en sangre nos indica o confirma que ha existido ovulación y se ha originado en consecuencia el cuerpo lúteo en el ovario. Por otro nos permite valorar si los niveles de progesterona que produce el cuerpo lúteo, en caso de ovulación, son suficientes para producir la correcta maduración del endometrio.

¿Qué es la hormona antimulleriana?

La hormona antimulleriana o AMH es una hormona presente tanto en hombres como en mujeres, pero con funciones y localizaciones diferentes. Su papel principal ocurre durante el embarazo, ya que es la encargada de la diferenciación sexual del feto. Se produce por los testículos alrededor de las semanas **8 a 9 del desarrollo fetal**, con el objetivo de impedir que se desarrollen los

conductos de Muller, que son las estructuras que darán lugar al útero y las trompas de Falopio. Su ausencia permite que se forme el aparato reproductor femenino en el feto.

Después del nacimiento, los niveles de AMH se mantienen altos en los varones hasta la adolescencia, pero en la edad adulta ya permanecen bajos. En las mujeres, en cambio, la AMH empieza tener importancia a partir de la pubertad, ya que es producida por los folículos ováricos donde se desarrollan los óvulos. La hormona antimulleriana es producida por los folículos de los ovarios durante toda la vida reproductiva de la mujer, es decir, desde la pubertad hasta la menopausia. Por tanto, la medición de la AMH en sangre indica de manera aproximada el número de óvulos con los que cuenta la mujer, es decir, su **reserva ovárica**. Como esta hormona se encuentra en los folículos en crecimiento (antrales y preantrales), se puede medir en cualquier momento del ciclo ovárico. Los niveles muy bajos de AMH (< 0,3 ng/ml) indican una baja reserva ovárica, y los niveles muy altos (>6 ng/ml) pueden indicar riesgo de **hiperestimulación ovárica** o de ovario poliquístico.

¿Qué es la baja reserva ovárica?

La reserva ovárica indica la cantidad de óvulos que tiene una mujer en un momento determinado,

lo cual se utiliza para marcar el estado de su fertilidad. La mujer nace con un determinado número de óvulos (alrededor de medio millón), y a lo largo de su vida fértil se producirá la ovulación de entre 400 y 500. El resto, degenera a lo largo del tiempo.

El período más fértil para la mujer va desde los **16 a los 30 años**. En ese momento, tiene una buena cantidad y calidad de ovocitos. A partir de los **35-37 años**, hay un importante descenso de la reserva ovárica. A partir de los **40 años**, la reserva ovárica va disminuyendo hasta su completo agotamiento, aproximadamente entre los **45 y los 55 años** cuando alcanza la menopausia. Si la reserva ovárica es buena, habrá más probabilidad de lograr el embarazo. En el caso de

que se detecte baja reserva ovárica, puede ser necesario recurrir a la fecundación in vitro (FIV) para ser madre.

¿Puedo saber si tengo una baja reserva ovárica?

El estudio de la reserva ovárica puede realizarse de varias maneras. Lo más habitual es una **ecografía basal** y un **estudio hormonal**. Los óvulos (también llamados ovocitos), se encuentran dentro de unas estructuras denominadas folículos, donde maduran. En cada ciclo, varios folículos crecen de tamaño e inician el desarrollo, pero solo uno de ellos será capaz de alcanzar el último estadio y liberar un óvulo maduro en lo que conocemos como ovulación.

Mediante ecografía transvaginal, se puede hacer un recuento de folículos en fase antral (con un diámetro entre 2 y 9 mm), lo cual aporta información muy valiosa sobre cómo se encuentra la reserva folicular del ovario. Para hacer una buena valoración se aconseja realizar esta prueba en la fase folicular del ciclo ovárico de la mujer, es decir, entre el **3.er y el 5.º día** del ciclo. Para tener más información, además de la ecografía basal se realiza un estudio hormonal de FSH, LH, estradiol y AMH. Sobre todo, esta última hormona, se ha mostrado como predictiva de una baja reserva ovárica cuando se encuentra en niveles por debajo de 0,3 ng/ml.

¿Puedo saber si voy a tener una menopausia precoz?

La menopausia es, por definición, el cese definitivo de las reglas por agotamiento de la reserva folicular del ovario. Supone, por tanto, la imposibilidad absoluta de poder concebir con óvulos propios, ya que éstos no existen al haberse agotado, y la única opción para conseguir un embarazo es recurrir a la donación de ovocitos. Suele darse con más frecuencia entre los **44 y los 56 años**, pero el momento en el que tiene lugar es muy variable de unas mujeres a otras, considerándose normal a partir de los **40 años**. Consideramos, sólo estadísticamente, como anómalo un cese definitivo de las reglas antes de esa fecha, pues solo le ocurre



a una de cada cien mujeres, y es lo que consideramos menopausia precoz, de igual modo que por encima de los sesenta años sería una menopausia tardía.

El principal dato analítico que encontramos es la elevación de la FSH, pero dicha elevación aparece mucho antes, antes de la menopausia definitiva, por lo que una FSH elevada sólo nos permite asegurar con ciertas garantías que un retraso menstrual corresponde ya a la menopausia definitiva cuando sus cifras son superiores a **20 mg/ml**, la LH superior a **30 mg/ml** y dicho retraso es superior a los seis meses. Igualmente, sólo podemos aventurar que una mujer va a tener una menopausia precoz cuando su FSH comienza a elevarse ya a los 27 años.

El riesgo de tener una menopausia precoz es, por lo tanto, difícilmente previsible y depende tanto de la cantidad de folículos con la que se nace como de la velocidad con la que se gastan durante la vida fértil. Lo primero depende tanto de la **herencia**, por lo que el riesgo es mayor si en la familia otras mujeres han tenido también una menopausia precoz, como de ciertas **alteraciones cromosómicas** diagnosticables con un **cariotipo**. Lo segundo puede estar relacionado con problemas inmunológicos, infecciones de los ovarios, cirugías previas en ellos o ciertos tratamientos oncológicos.

También sabemos que el fumar adelanta la edad de la menopausia entre uno y dos años, así como que no se ve afectada por embarazos previos, el uso de anticonceptivos hormonales o seguir tratamientos de reproducción asistida con inductores de la ovulación, aun cuando la lógica podía hacernos pensar lo contrario.

¿Es lo mismo fallo ovárico oculto que menopausia precoz?

Aunque la edad de la menopausia o última regla sólo puede establecerse a posteriori, con al menos seis meses de retraso, es cierto que los años previos a la me-

nopausia, en los que la reserva folicular de los ovarios se encuentra ya casi agotada, las posibilidades de embarazo espontáneo se encuentran muy disminuidas. También disminuye en tales circunstancias la respuesta de los ovarios a la estimulación farmacológica de la ovulación y por tanto se reducen las posibilidades de las técnicas de reproducción asistida. En ambos casos, además, aumenta el número de **óvulos con cromosopatías**, lo que supone un porcentaje elevado de **abortos precoces** (además del riesgo de gestar un hijo con alguna de las cromosopatías compatibles con la vida, la más frecuente de las cuales es la trisomía 21 o síndrome de Down). Por ello sería sumamente interesante poder detectar qué mujeres se encuentran en dicha época inmediatamente previa a la menopausia aun cuando conserven todavía sus ovulaciones y sus menstruaciones. Conceptualmente esta situación es lo que definimos como fallo ovárico oculto, pero su diagnóstico en la práctica no es nada sencillo. Fundamentalmente porque los cambios detectables comienzan muchos años antes del declive definitivo de la fertilidad y la llegada de la menopausia.

El declive de la fertilidad por un agotamiento acelerado de la reserva folicular comienza ya trece años antes de la menopausia, cuando en los ovarios quedan unos 25000 folículos, por lo que en la mayoría de las mujeres este declive comienza entre los **35 y los 43 años**. El primer cambio apreciable es una disminución de la AMH. La disminución de AMH por la escasez de folículos suele ir acompañada por el aumento de FSH. Aunque este periodo es muy amplio, estos son los criterios básicos para diagnosticar un fallo ovárico oculto, especialmente si la ecografía muestra pocos folículos antrales o basales.

En un primer momento de esta etapa final de la vida fértil los ciclos se acortan ligeramente por una disminución de la duración de la fase folicular y un adelantamiento de la ovulación, manteniendo niveles normales de LH y ligeramente elevados, aunque dentro de un rango de normalidad, los de estradiol. Años más tarde los ciclos comenzarán a alargarse y a ser irregulares,



con grandes retrasos por no conseguir la ovulación algún mes. Sólo cuando los ciclos se hacen superiores a **42 días**, aumentan los niveles de LH y caen los valores de estradiol podemos suponer el fin de la fertilidad de la mujer y prever el fin de sus reglas antes de dos años.

¿Cómo se aprecia en la analítica el síndrome de ovario poliquístico?

El aspecto poliquístico de los ovarios no es más que la consecuencia fisiológica de una situación crónica o persistente de **anovulación**, sea cual sea su causa inicial. Esta anovulación, que comienza traduciéndose en ciclos irregulares o algún retraso aislado, favorece un aumento de peso y una mayor producción de testosterona u hormona masculina. Ambas circunstancias a su vez dificultan la ovulación, entrando en un círculo vicioso que acaba, en los casos extremos, en el cuadro típico de **amenorrea** o falta de regla por anovulación, **obesidad** e **hirsutismo** o exceso de vello por el aumento de testosterona, lo que suele provocar, además, alopecia o caída del cabello, piel grasa y acné. Analíticamente el hallazgo más constante es una elevación de la LH, por encima de los valores de FSH,

siendo mayor del doble en los casos más claros. Esta elevación de la LH es también tanto causa como consecuencia de la anovulación persistente, pero influye también en una disminución de la fertilidad incluso cuando se produce la ovulación espontánea o cuando se realizan técnicas de reproducción asistida, además de ser la responsable de una mayor tasa de abortos cuando se consigue el embarazo.

A esta elevación característica de la LH suele acompañarse un aumento de la testosterona libre y, con frecuencia, una respuesta alterada a la sobrecarga oral de glucosa. Todos estos parámetros son muy variables y están muy **relacionados con el sobrepeso**. De tal modo el principal tratamiento en las mujeres con anovulación crónica (SOP) y sobrepeso es una dieta hipocalórica que consiga bajar su **IMC por debajo de 27**, tanto para conseguir el embarazo o evitar un aborto posterior como para reducir riesgos para su salud como la diabetes o los accidentes cardiovasculares.

¿Cómo influye la tiroides en la fertilidad?

De modo similar a lo que ocurre con los ovarios o los testículos, el funcionamiento del tiroides está regulado por la hipófisis a través de una hormona, la hormona estimuladora del tiroides o **TSH**, cuya producción a su vez está controlada por el hipotálamo a través de la tirotrópina o TRH. El mal funcionamiento del tiroides con frecuencia ni tan siquiera da ningún síntoma, ya que la hipófisis puede compensar ese mal funcionamiento aumentando o disminuyendo su producción de TSH, de modo que puede hiperestimular un tiroides con mal funcionamiento para conseguir de este modo unos adecuados niveles de T3 y T4.

Tales casos se denominan **hipotiroidismo subclínico** porque no dan ninguna clínica, ningún síntoma propio del hipotiroidismo, y sólo son detectables por una elevación en sangre de la TSH. Sin embargo, en estos casos, aunque el metabolismo no se ve alterado gracias a la hiperestimulación del tiroides y los niveles normales

de hormonas tiroideas, el control hormonal de los ovarios y la fertilidad sí puede verse afectados. Un hipotiroidismo subclínico puede estar detrás de la **elevación de la prolactina** y la existencia de **galactorrea** o secreción de leche por ambos pechos, así como de esterilidad con irregularidades menstruales o **amenorrea**. Además, el hipotiroidismo, aunque sea subclínico, se relaciona también con una mayor tasa de abortos precoces espontáneos.

Esto hace que incluyamos de forma rutinaria en el análisis de sangre una determinación de los niveles de TSH, ya que en tales casos su detección y tratamiento adecuado con suplementos de hormona tiroidea recupera rápida y satisfactoriamente, al menos, la regularidad y normalidad de las ovulaciones y mejora el pronóstico una vez conseguida la gestación.

¿Qué supone tener la prolactina alta?

La **prolactina** es una de las hormonas segregadas por la hipófisis y su principal función es la producción de leche durante la lactancia. Un aumento de los niveles de prolactina interfiere con las señales hormonales procedentes del hipotálamo que le llegan a la hipófisis, con lo que se altera la normal secreción de FSH y LH. La consecuencia es una inhibición de la ovulación y la desaparición de las reglas. Este es un proceso que

ocurre de forma fisiológica durante la lactancia y es la causa de que no suelen reanudarse las reglas mientras se mantiene una lactancia materna exclusiva. Pero puede ocurrir también cuando un pequeño tumor benigno de la hipófisis llamado **adenoma** o **prolactinoma** produce cantidades anormales de prolactina. Esta hiperprolactinemia puede no dar síntomas o bien producir secreción de leche por ambos pechos (galactorrea) o alterar las ovulaciones llegando a la supresión de las reglas o amenorrea.

La existencia de pequeños adenomas en la hipófisis es algo muy frecuente. Sobre un **10%** de las personas asintomáticas tienen uno y no les supone ningún problema. Son siempre benignos y suelen ser micro adenomas, de muy pequeño tamaño, normalmente menores de **100 mm**, sin tendencia a crecer. Sólo los **macro adenomas**, mayo-

res de dicho tamaño, pueden afectar por compresión estructuras vecinas y producir dolores de cabeza continuos o alteraciones de la vista. Sólo en tales casos, y no siempre es necesario, se puede optar por la extirpación quirúrgica del tumor. Los **micro adenomas** sólo suelen dar problemas cuando producen excesos de alguna hormona, siendo lo más frecuente, en la mitad de los casos, que esta hormona sea la prolactina. Aun así, solo en los casos con molestias en los pechos por la producción de leche o en los casos en los que se busque un embarazo es conveniente realizar un tratamiento farmacológico que normalice los valores de prolactina y reinicie la ovulación. Tanto si se trata farmacológicamente como si no, los primeros años debe realizarse un seguimiento anual de prolactina y resonancia para confirmar que no existe crecimiento del micro adenoma, que es lo habitual.



¿Pueden los análisis valorar el riesgo de aborto cuando me quede embarazada?

Tanto en los embarazos espontáneos como en los conseguidos con técnicas de reproducción asistida, los abortos precoces son muy frecuentes y la mayoría se deben a cromosomopatías debidas al azar. Pero también hay otros factores que pueden influir en un mayor riesgo de aborto y que se estudian de rutina cuando se comienza el estudio de esterilidad. Los **tóxicos** (alcohol, tabaco, café, drogas ilegales...), **fármacos** y **factores laborales** deben haber sido descartados o corregidos tras la entrevista.

Las malformaciones uterinas se ven en la ecografía, la histerosalpingografía y/o la histeroscopia. Las infecciones tienen un papel dudoso, pero, de existir, deben haber sido reveladas en la exploración ginecológica y/o la serología. Un hipotiroidismo subclínico, una hiperprolactinemia o un síndrome de ovarios poliquísticos pueden ser causa tanto de abortos precoces como de esterilidad, por lo que se estudian de rutina en todos los casos de infertilidad.

La **diabetes** mal controlada y algunas coagulopatías congénitas son también buscadas de rutina en todos los estudios porque aparte de una posible influencia en el riesgo de aborto, pueden suponer otros riesgos durante el embarazo.

El aumento de óvulos con anomalías cromosómicas por el agotamiento de la reserva ovárica habrá sido ya también diagnosticado o descartado. Por todo lo anterior, en una pareja cuyo problema no es el conseguir un embarazo, sino que este no se malogre repetidamente, casi todas las causas conocidas de una mayor predisposición al aborto espontáneo han sido ya estudiadas o son similares a las realizadas a cualquier pareja que acude para conseguir un embarazo que no llega. Ante el problema específico de los abortos repetidos caben entonces algunas pruebas adicionales. Las pruebas especiales van enfocadas al despistaje de la base genética, síndrome antifosfolípido y anomalías uterinas.

El **síndrome antifosfolípido** es una enfermedad autoinmunitaria en la que se producen anticuerpos contra células propias, sobre todo del sistema vascular, lo cual da lugar tanto a una mayor predisposición de trombosis como a alteraciones vasculares del trofoblasto y la placenta responsables de un mayor riesgo de aborto. Este cuadro forma parte de otra enfermedad autoinmune, el **lupus eritematoso sistémico**, o puede encontrarse de forma aislada.

Si todo es normal, se realiza un estudio de **trombofilias** y pruebas adicionales para descartar el factor masculino como estudio genético de los espermatozoides o fragmentación de ADN.

¿Cómo podemos saber si tenemos algún problema genético?

Aunque los genes se encuentran dentro de los cromosomas, es importante diferenciar claramente lo que es el estudio de los genes del estudio de los cromosomas. Las enfermedades genéticas están producidas por mutaciones de uno o varios genes. Cuando dicha mutación es conocida, es posible su búsqueda de dicha secuencia alterada en el genoma o cadena de ADN de un paciente mediante una sonda específica para dicho gen y para dicha mutación concreta. El **cariotipo** o estudio de los cromosomas lo que busca son anomalías numéricas o estructurales de los cromosomas llamadas **aneuploidias**. La infertilidad de origen genético, por ello, no suele diagnosticarse hasta hacerse pruebas genéticas específicas como son el cariotipo, FISH de espermatozoides, Diagnóstico genético preimplantacional o test prenatales.

¿Qué es el cariotipo?

El cariotipo hace referencia al conjunto de cromosomas que se encuentran dentro de cada célula. En la especie humana, el cariotipo está formado por 22 pares de **cromosomas autosómicos** y un par de cromosomas sexuales que definen el sexo del individuo: en el hombre, **46 XY** y en la mujer, **46 XX**. Por lo tanto, sirve para estudiar si

la carga cromosómica es normal, o hay algún tipo de anomalía como alteraciones numéricas o estructurales de los cromosomas.

La incidencia de anomalías cromosómicas constitucionales es unas **13 veces superior** en la población de pacientes estériles que en la población general, siendo más frecuente la alteración de los cromosomas sexuales que la de los autosomas. Ya que con este estudio se descartan las esterilidades genéticas más claras, actualmente se realiza un cariotipo en todos los estudios básicos de esterilidad.

¿Por qué se hace una analítica de sangre y de orina al varón?

El estudio básico de esterilidad en el varón incluye una analítica general similar a la de la mujer. Aunque la existencia de alguna de las enfermedades que buscamos en esta analítica tiene menor trans-

cendencia en el varón, es un buen momento de hacer un chequeo general de salud. Con una simple extracción de sangre y una analítica sencilla podemos descartar la existencia de diabetes, anemia, problemas de coagulación, factores de **riesgo cardiovascular** como el colesterol o los triglicéridos y problemas **hepáticos** o **renales**.

Igualmente, hay que descartar la existencia de **infecciones víricas** de transmisión sexual como el VIH o las hepatitis B y C ya que el semen puede ser una vía de transmisión de estos virus. El **análisis de orina** nos puede detectar infecciones en la próstata que pudieran afectar a la calidad el semen. El cariotipo detecta alteraciones cromosómicas que pudieran transmitirse a la descendencia.

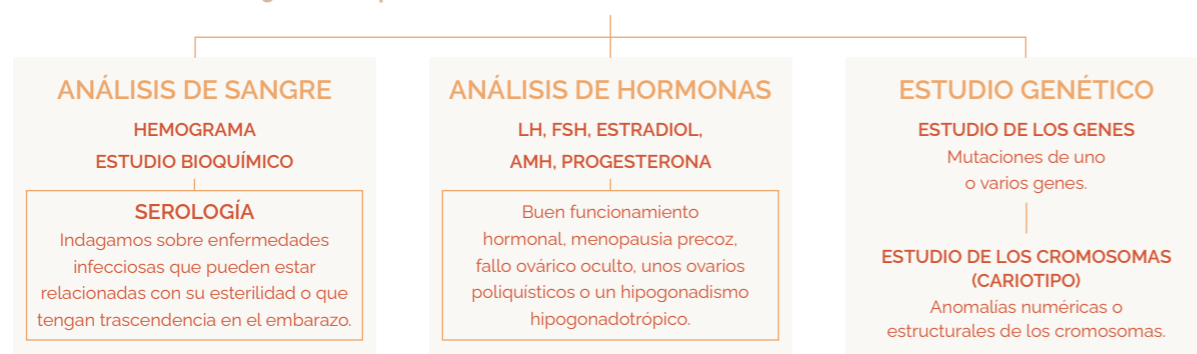Sólo en el caso de encontrar problemas serios en el análisis del semen se añade una determinación de FSH y de testosterona,

especialmente útil en los casos de **azoospermia**, en los que el varón carece completamente de espermatozoides en el eyaculado.

En tales casos, niveles normales de FSH y de testosterona nos indican un buen funcionamiento hormonal de los testículos y que debe existir un bloqueo en algún paso del proceso de producción de espermatozoides que impiden que éstos lleguen al líquido seminal eyaculado. Por el contrario, niveles altos de FSH y bajos de testosterona indican un fallo generalizado del testículo y aparte de la técnica de reproducción asistida que se precise, puede ser beneficioso un tratamiento con **suplementos de testosterona** que, si bien no van a solucionar su problema de producción de espermatozoides, paliarán algunos síntomas que este al funcionamiento testicular puede ocasionar como debilidad, caída del vello corporal, inapetencia sexual o impotencia.

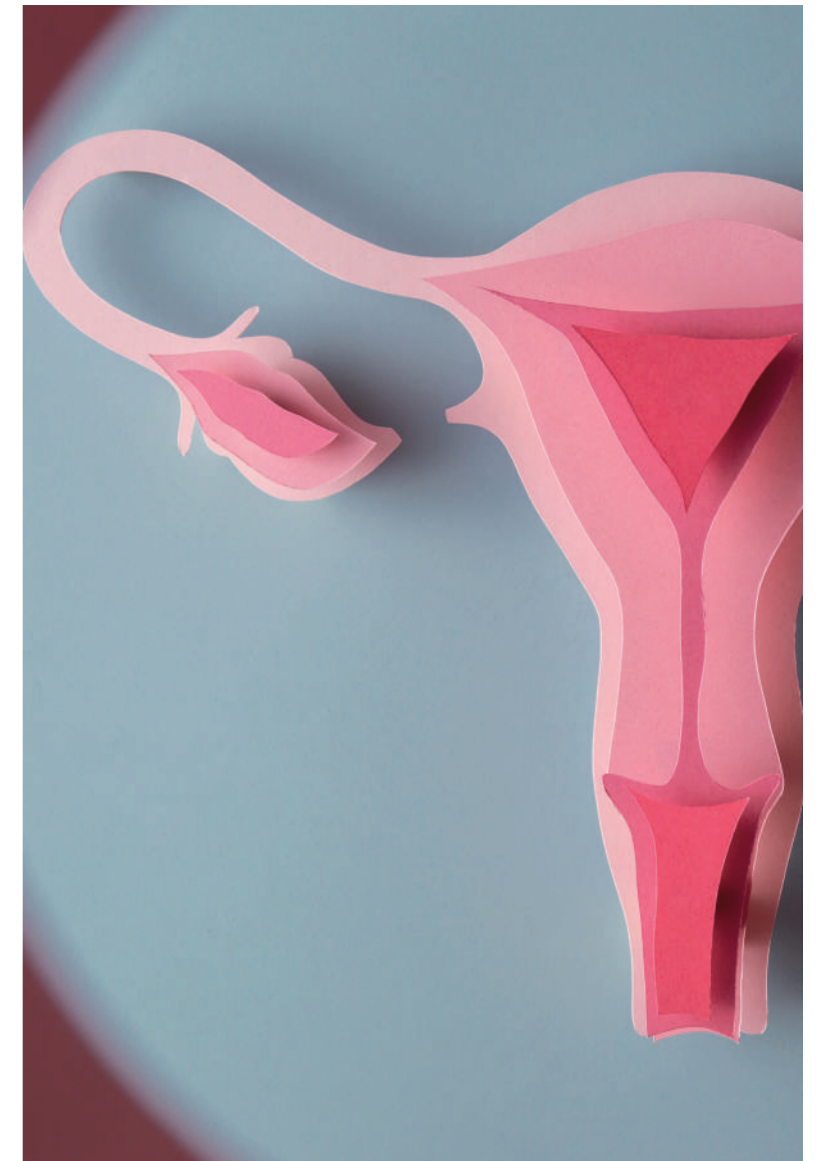
En resumen:

¿Qué se puede observar de los diferentes análisis?



02.

Estudio del **ÚTERO** y **TROMPAS**



Histerosalpingografía

Histeroscopia

Laparoscopia

¿Cómo se hace una histerosalpingografía?

La histerosalpingografía (HSG) es una técnica de imagen que permite ver con rayos X el contorno interno del útero y las trompas.

De ahí viene ese nombre tan largo y complicado:

HISTERO - SALPINGO - GRAFÍA
| | |
ÚTERO TROMPAS IMAGEN

Con los rayos X se ven muy bien los tejidos que no dejan pasar la radiación y que, por tanto, llamamos **radiopacos**, como, por ejemplo, los huesos. Ni el útero ni las trompas tienen huesos, por lo que en una radiografía simple del abdomen no pueden verse. Para poder visualizarlos lo que hacemos, como por ejemplo para estudiar el colon o el estómago, es inyectar en su interior un líquido que sí es radiopaco. Es el llamado **contraste radiológico** o **yodado**. Para introducir el contraste en el interior de la matriz nos servimos del orificio del cuello del útero. Tras introducir por este orificio una sonda flexible e inflar un balón neumático que lleva en la punta y que cierra completamente el conducto, se introduce el contraste lenta y cuidadosamente. Este líquido va a rellenar completamente la cavidad uterina y se desplaza por el interior de las trompas creando un molde del interior que puede verse con rayos X.

¿Para qué sirve la histerosalpingografía?

La histerosalpingografía explora la integridad anatómica del interior de dos estructuras contiguas e imprescindibles ambas para la función reproductiva, pero que se ven afectadas por alteraciones distintas. La histerografía nos informa de la configuración de la cavidad uterina. La información que obtenemos así es muy variada. Por un lado, vemos la posición y el grado de flexión y lateralización del útero. También el tamaño y forma de la cavidad que puede estar au-

mentada o deformada por la existencia de grandes miomas intramurales. Todos estos datos son fácilmente valorables en la ecografía y la histerografía sólo aporta un complemento gráfico menor. Más importante es la valoración de la existencia de espacios en la cavidad endometrial que no se rellenan con el contraste y que pueden corresponder a miomas submucosos, a pólipos endometriales o a sinequias, aunque la eficacia diagnóstica en estos problemas suele ser menor que la histeroscopia. Algo similar ocurre con la valoración de malformaciones anatómicas como el útero doble o tabicado.

Por ello la principal importancia de la prueba es la **salpingografía** o valoración de las trompas, ya que la información que nos proporciona sólo es equiparable a la que nos brinda la laparoscopia, que es una técnica más agresiva y que precisa de ser realizada en el quirófano con anestesia general. De una forma más sencilla la histerosalpingografía nos permite valorar el aspecto, ubicación y longitud de las trompas y, muy especialmente, su **permeabilidad**. Al introducir el contraste, éste pasa del útero a las trompas y podemos ver si recorre toda su longitud y si finalmente cae por su extremo a la cavidad abdominal o si, por el contrario, su paso se ve detenido en algún punto de una o ambas trompas. También nos permite valorar si su luz es estrecha en todo su recorrido, como ocurre si la trompa está sana, o si, además de la obstrucción, existe una dilatación de su diámetro o **hidrosálpinx** pues en tal caso se acumularía el contraste en dicha dilatación. Finalmente, la difusión del contraste en la cavidad pélvica tras salir de las trompas, si estas son permeables, también nos da información pues puede ser normal o libre.

Por toda esta información, la histerosalpingografía se considera en todos los centros una prueba imprescindible en el estudio básico de esterilidad, salvo que por algún motivo esté indicada previamente la necesidad de realizar una histeroscopia y una laparoscopia, en cuyo caso la información aportada por ambas podría hacer innecesaria la realización de la histerosalpingografía.

¿Por qué causa pueden estar obstruidas las trompas?

La alteración obstructiva de las trompas es un problema muy frecuente, que podemos encontrar en aproximadamente un tercio de las mujeres que consultan por esterilidad. La principal causa de estas alteraciones de las trompas son las infecciones del interior de la trompa, también llamadas **salpingitis** o **enfermedad pélvica inflamatoria** (E.P.I.). Se trata normalmente de procesos subagudos y crónicos con escasa sintomatología que puede pasar desapercibida mientras que va dañando los tejidos durante años. En ocasiones, la causa pueden ser bacterias contraídas por transmisión sexual como **Neisseria gonorrhoeae**, **Chlamydia**, **Mycoplasma** o **Ureaplasma**, pero en otros casos gérmenes que normalmente se encuentran en situaciones normales en el propio organismo.

El segundo lugar en frecuencia lo ocupa la **endometriosis**. Aunque no suele afectar la luz de la trompa, las adherencias ocasionadas por las lesiones endometrióticas pueden alcanzar la superficie externa de las trompas y alterar su anatomía o constreñirla cerrando su luz.

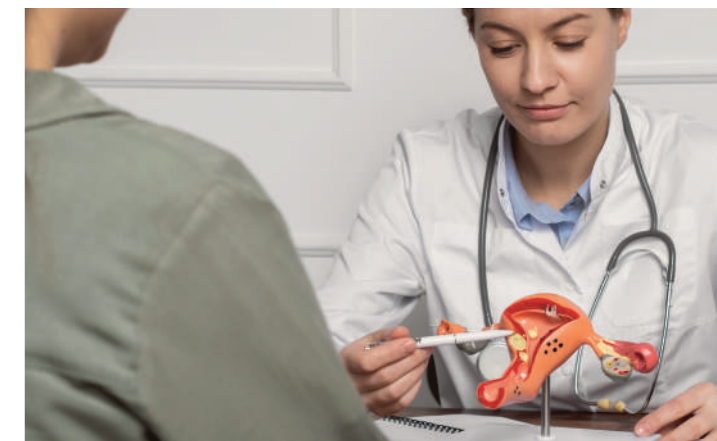
Como tercera causa tenemos la existencia de una cirugía previa que haya afectado tales estructuras. Por supuesto, la más común es la **esterilización voluntaria** o **ligadura de trompas** cuyo objetivo es precisamente la oclusión de la luz tubárica para impedir el paso de los espermatozoides. Pero este resultado puede ocurrir también como complicación de otro tipo de cirugías, ya sea ginecológica como la exéresis de miomas, adherencias o quistes de ovario.

¿Pueden estar permeables las trompas, pero no funcionar?

Efectivamente. Y esto puede deberse a dos tipos de alteraciones distintas. Por un lado, la existencia de adherencias en el área pélvica, debidas a endometriosis, infecciones o cirugía previa, pueden distorsionar la for-

ma y la situación de las trompas, de modo que su extremo se aleje de la posición del ovario. Las **fimbrias** o prolongaciones del extremo de la trompa se sitúan en el momento de la ovulación en contigüidad con la zona del ovario donde se produce la rotura del folículo y tiene lugar la salida del óvulo. Si este óvulo al salir del folículo no encuentra dichas fimbrias no podrá ingresar en el interior de las trompas y caerá a la cavidad abdominal donde será reabsorbido sin posibilidad de ser fecundado. Por otro lado, el interior de la trompa no es un mero tubo pasivo, sino que las células que recubren toda la superficie de su luz se encargan de manera activa de la nutrición del óvulo, antes y después de su fecundación, así como de su transporte desde las fimbrias hasta la cavidad uterina. Este transporte lo realizan mediante el movimiento sincronizado de multitud de cilios o diminutos pelillos que recubren como un terciopelo toda su superficie interior.

La existencia de una infección crónica puede no llegar a ocluir la trompa, pero sí haber dañado esta fina envoltura celular e impedir el normal funcionamiento de su función de nutrición y transporte del ovocito y el embrión. Este daño puede ser responsable tanto de la imposibilidad de embarazo como de que, en caso de producirse, el huevo fecundado no llegue al endometrio y anide en la mucosa de la trompa, lo que daría lugar a un **embarazo ectópico** o **extrauterino**. Ambas situaciones, especialmente la segunda, son di-



fíciles de valorar con las imágenes que nos proporciona la histerosalpingografía.

¿Qué pasa si tengo una trompa obstruida y otra permeable?

El ovocito va a llegar al útero y va a ser fecundado por el camino sólo en una de las dos trompas, con lo que realmente da igual la situación en la que se encuentre la otra. Pero en el caso de que sólo haya una trompa en óptimas condiciones y la otra esté funcionalmente dañada, obstruida o no exista, sólo los óvulos producidos en el ovario del mismo lado que la trompa sana tendrán posibilidades de ser fecundados y llegar al útero. Como en condiciones normales sólo se suele producir un ovocito en cada ovulación, hay un **cincuenta por ciento** de posibilidades de que esta ovulación tenga lugar en el ovario adecuado.

No es cierta la idea frecuente de que los ovarios se alternan mes a mes en la ovulación, con lo cual pueden darse varias ovulaciones seguidas en el ovario acertado, pero del mismo modo puede darse la misma situación en el ovario equivocado, el que tiene su trompa dañada. Todo esto hace que las probabilidades de embarazo cada mes sean estadísticamente la mitad que, si ambas trompas estuvieran sanas, lo que supone un mayor tiempo en conseguir el embarazo. Pero si da-

mos un plazo de tiempo suficiente las posibilidades de embarazo acaban siendo las mismas que si no estuviese la trompa dañada. Lo que sí aumenta es el riesgo de embarazo ectópico o extrauterino en la trompa afectada si su obstrucción no es total y se produce la fecundación sin que consiga el embrión terminar su camino hasta el útero.

¿Qué es una histeroscopia?

Un histeroscopia es básicamente un **endoscopio** adaptado a estudiar el interior de la cavidad uterina. Un endoscopio consiste sencillamente en un tubo que lleva en su interior una fuente de luz y una cámara para poder ver en un monitor externo el interior de la cavidad donde se introduzca el extremo del endoscopio. El histeroscopia se introduce por el cuello del útero, que es el orificio que comunica la vagina con la cavidad uterina y por donde entran los espermatozoides o sale la sangre menstrual. Por lo tanto, no es necesario hacer ninguna incisión ni dar puntos. La molestia de la prueba se debe a que para pasar el tubo hay que dilatar ese orificio y dependerá sobre todo del tamaño del tubo.

Cuando solamente necesitamos mirar en el interior del útero para hacer un diagnóstico o necesitamos introducir material muy pequeño es suficiente con un histeroscopia tan pequeño que no precisa abrir

el cuello de la matriz más allá de lo que suele hacerlo cuando se tiene la regla. Es lo que llamamos **histeroscopia diagnóstica**. En otros casos, sin embargo, necesitamos introducir un instrumento mayor que lleva incorporado un bisturí eléctrico con forma de asa y que llamamos resector, o bien necesitamos sacar piezas más grandes del interior de la matriz. Por uno u otro motivo necesitamos un tubo de mayor diámetro y, por tanto, dilatar más el orificio del cuello. En estos casos, que llamamos **histeroscopia quirúrgica**, es necesario realizar la dilatación del orificio cervical.

Tengo un pólipo en el útero, ¿necesito hacerme una histeroscopia?

Los pólipos endometriales son pequeñas verrugas pediculadas que aparecen en la superficie del endometrio, en el interior de la cavidad uterina. Su tamaño suele ser pequeño, pero puede variar mucho, entre **5 y 35 milímetros**, y suelen ser bastante sintomáticos. Los pólipos suelen ocasionar sangrados irregulares, tanto manchados entre reglas, normalmente unos días antes del inicio de la menstruación o durante la ovulación, como reglas más abundantes. Habitualmente pueden verse en una ecografía vaginal. Pero para poder ver incluso los más pequeños es importante realizar dicha ecografía en determinada fase del

ciclo menstrual. Los días inmediatamente previos a la ovulación son los mejores porque el endometrio tiene en la ecografía un aspecto oscuro sobre el que resalta muy bien el tono claro de los pólipos. Sin embargo, en la **fase secretora**, entre la ovulación y la menstruación, el endometrio va progresivamente tomando el mismo tono claro que tienen los pólipos. Por ello, en esta fase incluso un pólipo de buen tamaño puede pasar desapercibido en la ecografía.

Al ser tan pequeños no suelen interferir en la implantación embrionaria y no suelen ser causa de esterilidad ni de abortos precoces. Sin embargo, como suelen dar síntomas con mucha frecuencia y son tan fáciles de quitar, lo habitual cuando se diagnostica un pólipo es quitarlo sin esperar a que se haga más grande. Debido a su pequeño tamaño y a que se desprenden con facilidad suelen ser muy fáciles de extirpar y normalmente es suficiente una histeroscopia diagnóstica para confirmar el hallazgo y extirparlo en el mismo momento.

¿Se pueden quitar los miomas con una histeroscopia?

Los **miomas** son tumores benignos que surgen del tejido muscular que conforma el útero. Suelen diagnosticarse mediante ecografía. Tanto la necesidad de quitarlos como la facilidad de hacerlo



dependen del tamaño del mioma, pero sobre todo de su localización.

Los **miomas subserosos** son los que crecen hacia fuera del útero, a modo de verruga. Normalmente no suele ser necesario extirparlos, aunque la cirugía no suele ser muy difícil, pudiéndose hacer incluso por laparoscopia. Los **miomas intramurales** crecen en el interior de la capa muscular y solo dan problemas cuando adquieren un tamaño importante. Ninguno de estos dos tipos puede verse en la histeroscopia.

A diferencia de los anteriores, los miomas submucosos, aunque sean pequeños, suelen dar problemas de sangrados como los pólipos endometriales. Como suelen ser más grandes que los pólipos, el porcentaje de superficie de la cavidad endometrial ocupada por el mioma es también mayor, y si el embrión a la hora de buscar un lugar para la implantación y 'echar raíces' en el útero, cae sobre la superficie del mioma, el aporte de sangre que le llegará no es el más

apropiado y puede no implantarse, perdiéndose, por tanto, con la regla. Por ello los miomas submucosos sí suelen relacionarse con problemas de infertilidad y suele aconsejarse extirparlos aun cuando no den problemas de sangrado.

¿En qué consiste una laparoscopia?

A diferencia de la cirugía abierta o laparotomía, en la que se hace una abertura (**tomía**) para ver el interior del abdomen (laparos) desde el exterior, en la laparoscopia lo que hacemos es introducir en la cavidad abdominal una **pequeña cámara** que nos permite ver su interior en un monitor. Para ello introducimos un largo tubo rígido o laparoscopio que lleva alojados en su interior la cámara, la luz y un orificio por donde insuflar un gas que distiende la cavidad abdominal. El laparoscopio se introduce por un tubo hueco más corto a través de una pequeña incisión de menos de **2 cm** justo por debajo del ombligo. Tanto para movilizar los órganos pélvicos y abdominales en la la-

paroscopia diagnóstica como para realizar múltiples técnicas terapéuticas en la quirúrgica necesitamos de otras incisiones adicionales para introducir otro tipo de material en la cavidad abdominal.

En la diagnóstica suele bastar una segunda incisión más pequeña en un costado, por donde introducir una pinza que nos permita apartar las asas intestinales y mover los ovarios y las trompas de modo que veamos todos los aspectos anatómicos que nos interesen. En la quirúrgica pueden ser necesarias hasta **cuatro incisiones** por donde introducir pinzas, tijeras, bisturí eléctrico, aspirador... Normalmente se introduce también un movilizador en el útero a través del cérvix para poder colocarlo desde fuera en la posición adecuada.

La duración de la intervención es muy variable dependiendo de si es meramente diagnóstica, que no suele **sobrepasar la media hora**, o si conlleva un procedimiento quirúrgico que puede llevar varias horas. A pesar de lo pequeño de las incisiones, la laparoscopia precisa de anestesia general porque al llenar el abdomen de aire a presión para levantar la pared abdominal, se comprime también el diafragma y en caso de estar despierta la paciente tendría una angustiada sensación de no poder respirar. Por este motivo se requiere siempre que su realización sea en un quirófano bien equipado, pero dada la escasa agresividad de la técnica laparoscópica este ingreso suele ser muy breve, soliendo precisar tan solo de unas pocas horas. Sólo las cirugías más agresivas suelen necesitar de ingresos más prolongados, de hasta 48 horas.

No se trata de una técnica inocua como la ecografía, la histerosalpingografía o la histeroscopia... Por ello, **no suele incluirse como prueba rutinaria** en un estudio básico de esterilidad, sino que suele indicarse sólo cuando existe sospecha de algún problema que precisa de la laparoscopia para su confirmación o su corrección. Sin embargo, sólo la laparoscopia permite diagnosticar o descartar con certeza una serie de problemas relacionados con la esterilidad, especialmente

la **endometriosis y las adherencias**. Igualmente podemos solventar en el mismo acto quirúrgico muchos de los problemas que nos podamos encontrar como quistes de ovario, adherencias, focos endometriósicos, hidrosálpinx, etc.

¿Qué es la endometriosis?

La endometriosis es una enfermedad bastante frecuente incluso en mujeres fértiles y asintomáticas, pudiéndose encontrar en entre un **3 y un 10%** de estas mujeres. Aunque no es una enfermedad hereditaria, sí es más frecuente en determinadas familias, debido a que la alteración de los **mecanismos inmuno-biológicos** responsable de que la menstruación retrógrada no se reabsorba, sino que forme implantes endometriósicos sí tiene una compleja herencia que hace que tener endometriosis sea hasta siete veces más probable cuando también la padece la madre o alguna hermana.

Pero también influyen otros factores, siendo factores predisponentes la obesidad o el consumo excesivo de café o alcohol, mientras que el ejercicio físico regular y el tabaquismo disminuyen el riesgo. Igualmente son factores importantes la edad de la **primera menstruación**, la frecuencia de las reglas o el número de embarazos a término. De este modo las mujeres que tuvieron muy pronto la regla tienen ciclos menstruales cortos y no tienen hijos poseen un riesgo mayor de desarrollar endometriosis.

Pese a lo frecuente que es esta enfermedad es nada fácil explicar y entender qué es la endometriosis, e incluso entre los médicos son más los aspectos oscuros y desconocidos que los bien conocidos. Aunque son muchos los mecanismos propuestos para explicar su etiología, aún sigue siendo el **'mecanismo de menstruación retrógrada'**, propuesto hace ya ochenta años, el que mejor explica sus distintas características. Según esta hipótesis, en el momento de la menstruación, en el que la sangre acumulada en el interior del útero sale a través del cérvix y la vagina, parte de la sangre iría por el interior de las trompas y caería

en la cavidad abdominal. Esto es algo normal y ocurre hasta en un **90%** de mujeres con trompas permeables. En ellas esta sangre se reabsorbe sin mayor problema; sin embargo, en algunas mujeres, debido a algún motivo todavía desconocido en su totalidad, algunas células endometriales presentes en el sangrado quedan ancladas en el peritoneo o superficie interna de la cavidad abdominal. La propia reacción inflamatoria que se produce puede también ser causa directa de dolor pélvico, especialmente durante la menstruación, siendo característico el aumento progresivo del dolor en los sucesivos días de sangrado.

Aunque una correcta anamnesis y exploración física pueden hacer sospechar la existencia de una endometriosis, con excepción de los **endometriomas** (quistes formados por el depósito de sangre, a menudo llamados "quistes de chocolate") que pueden ser correctamente diagnosticados con una ecografía, las **lesiones endometriósicas** requieren para su diagnóstico de su visión directa mediante laparoscopia. Esta técnica es además la única que permite la biopsia de las lesiones para su estudio anatomopatológico, único que confirma con certeza el diagnóstico de endometriosis.

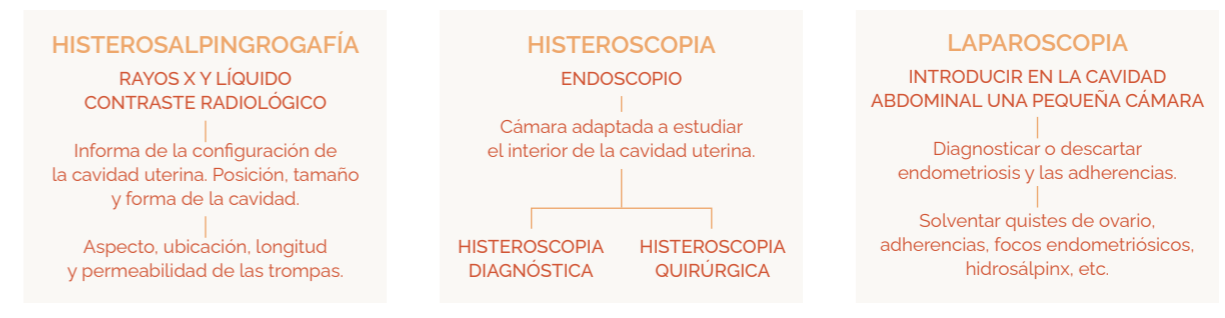¿Cómo afecta la endometriosis a la fertilidad?

La esterilidad es una causa del desarrollo y agravamiento de la endometriosis y podría ser la causa única

de que fuese más frecuente encontrar endometriosis en pacientes con esterilidad, donde alcanza cifras de entre un **20 y un 40%**. Sin embargo, hoy en día sabemos fuera de toda duda que la endometriosis juega también un papel importante en la disminución de la fertilidad. Un motivo evidente, nunca discutido, es el caso en el que las adherencias provocan la **obstrucción de ambas trompas** impidiendo el paso de los óvulos hacia el útero. Pero incluso cuando las trompas permanecen permeables la endometriosis se relaciona directamente con esterilidad. En ocasiones las adherencias, aunque no obstruyan las trompas, dejan a estas o a los ovarios fijos en una situación anatómica anómala de modo que impide la correcta posición de las **fimbrias** del extremo de la trompa sobre la superficie del ovario en el momento de la ovulación. Al ocurrir esto el óvulo desprendido del ovario cae a la cavidad abdominal sin que pueda ser recogido por las fimbrias e introducido en el interior de la trompa.

Además, los **trastornos inmunobiológicos** que están detrás de la formación de los implantes endometriósicos son también responsables de una peor calidad tanto de los ovocitos como del endometrio. Esto hace que la fertilidad se vea afectada en todos los casos de endometriosis, incluso cuando la laparoscopia no revele adherencias en las trompas ni en los ovarios y es responsable también de que los tratamientos de reproducción asistida tengan peores resultados en las mujeres con endometriosis.

En resumen:



03.

El estudio DEL VARÓN

Análisis de semen

Capacitación

Pruebas funcionales



¿Qué es un seminograma o espermiograma?

Seminograma y espermiograma son términos sinónimos y describen el estudio en el laboratorio de las características del semen y de los espermatozoides en él contenidos.

En el hombre, la participación biológica a la reproducción se limita al aporte de semen. Por ello, un estudio concienzudo de éste nos permite un perfecto resumen de la normalidad de todos los pasos fisiológicos previos que participan en la producción y función de los espermatozoides. Además, el factor masculino es muy frecuente, estando presente en dos terceras partes de las parejas con esterilidad, siendo el único factor alterado hallado en la mitad de estos casos y coexistiendo con algún otro factor femenino en la otra mitad. Por ello el seminograma es una prueba diagnóstica rutinaria e imprescindible en cualquier estudio de esterilidad incluso cuando la mujer tenga algún problema conocido que afecte a su fertilidad. El procedimiento para la prueba es sencillo; el hombre tiene que obtener una muestra de semen por masturbación, y recogerla procurando no perder parte de la muestra, en un recipiente estéril. Es un criterio básico que haya habido un tiempo previo de **2-5 días** de abstinencia sexual, ya que esta característica puede hacer variar considerablemente los resultados. Si la obtención del semen se realiza en el domicilio la muestra debe mantenerse a temperatura corporal y entregarla en el laboratorio en menos de **45 minutos** desde su obtención. En caso de que no sea posible garantizar dicho plazo, todos los centros de fertilidad disponen de salas especiales con material audiovisual 'estimulante' para realizar en ellas la masturbación y la obtención de la muestra.

En pacientes con alteraciones de la eyaculación como en casos de **paraplejía** se puede recurrir a la **electroestimulación prostática**. En casos excepcionales donde por motivos psicológicos o morales no pueda recurrirse a la masturbación se podrá obtener

mediante un coito recogiendo el semen en preservativos especiales ya que los habituales suelen tener sustancias espermicidas que alterarían los resultados.

¿Puedo saber si soy estéril con un análisis de semen?

Normalmente el diagnóstico del factor masculino no debe basarse en un único seminograma, ya que la producción de espermatozoides puede alterarse por múltiples factores: infecciones, drogas, calor, tabaco, etc. y puede durar pocas semanas o muchos años. Incluso el recuento puede variar de una semana a otra en un hombre normal. Por tanto, son necesarios al menos **dos seminogramas**, con separación de entre una semana y tres meses entre ellos, para un diagnóstico fiable.

Además, salvo en casos de **azoospermia** (ausencia de espermatozoides en el semen), un resultado anómalo del seminograma no indica que dicho varón sea estéril y no pueda conseguir un embarazo incluso por medios naturales, pues basta con que un espermatozoide, de los varios millones que suele aportar cada eyaculación, llegue al óvulo y lo fecunde para que se pueda producir el embarazo. Por ello, aunque hay unos criterios específicos e internacionales dados por la Organización Mundial de la Salud que califican al semen de "anormal" y aproximadamente dan una idea de las posibilidades de conseguir un embarazo, éste no es un criterio exacto; sólo pueden indicar que un hombre, con determinadas características en su semen que permiten calificarlo de patológico, tiene menores posibilidades de conseguir un embarazo en cada relación o 'puede' tardar más tiempo en conseguirlo que otro con un semen que cumpla todos los requisitos para calificarlo como 'normal'.

Además, un análisis de semen con todos los parámetros normales tampoco significa que no exista algún problema oculto en los espermatozoides que impida la fecundación o la gestación. Por lo tanto, con el seminograma no se puede decir que un varón sea fértil o estéril.

¿Para qué sirve entonces el análisis de semen?

Aunque la utilidad de un espermograma en un adulto sano antes de buscar un embarazo para valorar su fertilidad es escasa, es alta a la hora de descubrir infertilidades claras en algunos casos, o cuando buscamos el tratamiento más adecuado en una pareja que ya lleva un tiempo suficiente buscando el embarazo sin conseguirlo. Sobre todo, porque, aunque haya factores femeninos también implicados, si observamos un semen anómalo podemos inferir que esta baja calidad puede influir en no haber conseguido el embarazo deseado.

Nos encontramos con infertilidades claras en el seminograma si no hay espermatozoides en el semen (**azoospermia**), o estos no tienen apenas movilidad (**astenoazoospermia**), la morfología de prácticamente todos los espermatozoides es anómala (**teratozoospermia**), o la proporción de espermatozoides vivos es muy baja (**necrozoospermia**). También podemos encontrar casos en los que hay orgasmo, pero no eyaculación (**aspermia**). Cuando todos los parámetros del seminograma son normales, pero sospechamos de una infertilidad de origen masculino tenemos que recurrir a las pruebas funcionales, o estudios genéticos, que nos dan más información sobre el comportamiento de los espermatozoides.

¿Qué es el REM y la capacitación espermática?

Los espermatozoides recién eyaculados no tienen en ese momento capacidad fecundante. Se encuentran inmersos en una secreción formada en la próstata y las vesículas seminales que les sirven de medio protector frente a la acidez de la vagina. Mientras que dichas secreciones, que constituyen el semen en sí, se quedan en la vagina, los espermatozoides gracias al movimiento activo de sus colas o flagelos se introducen a través del moco cervical por el cérvix uterino hacia el endometrio y las trompas en busca del óvulo. En este avance, una vez liberados de las secreciones protectoras del semen comienzan el proceso de capacitación espermática que les permite convertirse en espermatozoides fecundantes.

El proceso que se lleva a cabo en el laboratorio, mediante varias posibles técnicas, para preparar el semen consiste básicamente en un lavado y una '**depuración**' tanto de los fluidos seminales como de los espermatozoides peor preparados. De este modo obtenemos una selección de los mejores espermatozoides, que es lo que llamamos **REM** o **Recuperación de Espermatozoides Móviles**. La valoración del REM nos permite una mejor aproximación diagnóstica a la capacidad fecundante del semen que el examen en fresco.

Por debajo de unos valores mínimos de REM la inseminación artificial estaría desaconsejada por la baja tasa de embarazos esperable. Pero, además, libres de las secreciones seminales, dejamos a los espermatozoides en disposición de comenzar el proceso de capacitación, tanto si van a ser depositados en el interior del útero mediante una inseminación artificial como si van a ponerse en contacto con el óvulo en el laboratorio en una fecundación in vitro.

¿Qué pasa si no tengo espermatozoides en el semen?

Aunque no es muy frecuente, en ocasiones no se encuentran espermatozoides en el eyaculado, lo que se denomina azoospermia. La causa puede ser variada, y es necesaria, al igual que en cualquier patología de origen masculino, una visita con el andrólogo/a. En estos casos el tratamiento y el pronóstico van a depender drásticamente de si no se producen espermatozoides-azoospermia secretora- o si, tras producirlos, éstos no consiguen unirse al semen para salir en la eyaculación: **azoospermia obstructiva**. Este es el caso, por ejemplo, de los varones que tienen hecha una vasectomía. Aunque una entrevista detallada y una adecuada exploración física y analítica nos pueden hacer sospechar ante cual de las dos causas de azoospermia nos encontramos, sólo la biopsia testicular y el estu-

dio al microscopio del tejido obtenido nos permitirán realizar un diagnóstico de certeza. Además, con la biopsia testicular se pueden obtener espermatozoides que se congelan, y pueden posteriormente ser utilizados en un tratamiento de reproducción asistida (Fecundación in vitro con microinyección espermática o **ICSI**).

¿Influye la temperatura en la producción de semen?

En el hombre, como en otros mamíferos, los testículos descienden al escroto durante la vida fetal o poco después del nacimiento. En los animales con escroto, la temperatura de los testículos es un poco más baja que en el resto del organismo (aproximadamente **2º C menos en el hombre**). La razón por la cual se necesita una temperatura menor para que la formación de espermatozoides sea eficaz, no se conoce bien, pero se sabe que la temperatura corporal es perjudicial para la producción espermática e incluso para el correcto desarrollo de la glándula durante la pubertad. Por eso es importante la corrección quirúrgica de los testículos no descendidos o **criptorquidia** en el niño antes de los siete años pues si se demora puede originar esterilidad de adulto. Por otra parte, la temperatura afecta a la espermatogénesis no solo a nivel del escroto. Las variaciones en temperatura o luz ambiental, la alimentación o el estrés emocional pueden afec-

tar también a la espermatogénesis a través de la acción del **hipotálamo**, que es el área cerebral que, como en la mujer, controla la actividad gonadal.

¿Qué otras pruebas o estudios se realizan en el semen?

Cuando se quiere ahondar en la causa de infertilidad masculina, existen otra serie de pruebas que analizan los espermatozoides desde diferentes propiedades: Pruebas genéticas como el FISH de espermatozoides, Test de fragmentación de ADN, MACS y cámaras de microfluidos son las más utilizadas.

¿Qué es el FISH?

Es una técnica de estudio genético que analiza los **cromosomas** de los espermatozoides. Con la técnica de FISH (**Hibridación in situ fluorescente**), podemos conocer cuantas copias de un cromosoma hay en cada espermatozoide. Así, se puede calcular que porcentaje de espermatozoides está alterado para los cromosomas que se estudian. El resultado de este análisis permite aconsejar a la pareja cual es la técnica de reproducción asistida más adecuada. Un varón con un porcentaje elevado de espermatozoides cromosómicamente alterados, tras fecundar los ovocitos dará lugar a un mayor número de embriones cromosómicamente anormales. En la mayoría de los casos estos embriones o no im-

plantan o dan lugar a un aborto. En estos casos la técnica de reproducción asistida indicada es el **Diagnóstico Genético Preimplantacional**. El FISH se realiza simplemente en una muestra de semen, que se prepara a tal efecto para el estudio genético. Sin embargo, hay que tener presente que los espermatozoides analizados no pueden después utilizarse para realizar una técnica de reproducción asistida. En el caso de recurrir a la ICSI la selección del espermatozoide con el que se habrá de fecundar el óvulo deberá realizarse de una muestra no estudiada con el FISH y en base a los parámetros morfológicos clásicos, sin poder predecir, más que por cálculo probabilístico, si el elegido será portador o no de las alteraciones descritas en el FISH.

¿Qué es la prueba de fragmentación de ADN?

La integridad del ADN del espermatozoide que participa en la fertilización del ovocito es un parámetro muy importante para conseguir un correcto desarrollo embrionario. Este se ve afectado cuando el ADN que porta el espermatozoide se encuentra fragmentado (las dos hebras de ADN están separadas). En el caso de los humanos, existe una proporción, considerada habitual, de espermatozoides con ADN fragmentado. Una fracción elevada de este tipo de espermatozoides podría dar lugar a problemas para la obtención de embriones de cali-

dad y posiblemente para la consecución de embarazo. Este tipo de estudios sería recomendable en los siguientes casos:

- Problemas de fecundación, embriones de baja calidad y/o fallo repetido de implantación en técnicas de reproducción asistida.
- Abortos de repetición.
- Varicocele.
- Infecciones genitourinarias.
- Edad del varón > 45 años, tabaquismo, exposición a tóxicos ambientales.
- Exposición del testículo a altas temperaturas, por ejemplo, tras episodio de fiebre alta.

¿Qué son las MACS?

Todas las células, incluidas los gametos (ovocitos y espermatozoides), sufren un proceso denominado **apoptosis** o muerte celular programada que sirve para deshacerse de las células innecesarias o anómalas. Con la técnica de MACS, se separan los espermatozoides en apoptosis, de los sanos. Además, se puede utilizar al emplear una técnica de reproducción asistida, de forma que seleccionamos los mejores espermatozoides. Para ello, esta técnica se basa en la aplicación de campos magnéticos, de donde recibe su nombre (**Magnetic**

Activated Cell Sorting), y en el uso de la **anexina V**, una proteína que reconoce específicamente y con mucha afinidad a los espermatozoides apoptóticos. Gracias a esta característica, mediante la unión de la anexina V a microesferas magnéticas podemos separar los espermatozoides que han entrado en apoptosis utilizando un imán. Esta técnica se utiliza también en varones con un porcentaje alto de espermatozoides fragmentados.

¿Qué son las técnicas de micro fluidos?

La fragmentación de ADN de los espermatozoides puede ocurrir en las dos hebras de ADN o en una sola. Cuando la fragmentación es de doble cadena, la tasa de fecundación disminuye aún más, y la probabilidad de embarazo, por tanto, también. Existen unos dispositivos, como es el **Chip Fertile** que permite la selección de espermatozoides con mejor movilidad y menor fragmentación de cadena doble de ADN. Este dispositivo, por tanto, es capaz de separar los mejores espermatozoides para ser utilizados en un tratamiento de reproducción asistida. El dispositivo consiste en un cristal con dos cámaras conectadas a través de un canal de micro fluidos. Una muestra de semen se coloca en la cámara de entrada y después de un tiempo se recogen los espermatozoides que han llegado a la cámara de recogida, y que tendrán mejor calidad.

En resumen:

¿Cuáles son las principales técnicas utilizadas para el análisis de semen?

SEMINOGRAMA / ESPERMIOGRAMA	Estudio de las características del semen y de los espermatozoides.
FISH	Analiza los cromosomas de los espermatozoides.
PRUEBA DE FRAGMENTACIÓN DE ADN	Estudio de la integridad del ADN del espermatozoide.
MACS	Se separan los espermatozoides en apoptosis, de los sanos.
TÉCNICAS DE MICRO FLUIDOS	Selección de espermatozoides con mejor movilidad y menor fragmentación.

ESTERILIDAD DE ORIGEN DESCONOCIDO



¿Qué es la esterilidad de causa inmunológica?

El embarazo representa uno de los acontecimientos más fascinantes de la biología humana. Nuestro sistema inmunológico ha desarrollado mecanismos evolutivos especializados para tolerar los **antígenos "no-propios"** del feto durante la gestación.

Sin embargo, los trastornos del sistema inmunológico y las enfermedades autoinmunes pueden ser causa de infertilidad tanto en los hombres como en las mujeres. Aunque este tipo de alteraciones son difíciles de diagnosticar en la mayoría de los casos, aproximadamente un **20%** de los casos de infertilidad de origen desconocido se deben a algún tipo de **trastorno inmunitario**.

La infertilidad o esterilidad de origen inmunológico puede manifestarse destruyendo los propios gametos, impidiendo así la implantación del embrión, o incluso provocando abortos espontáneos de repetición. Para el diagnóstico de estas alteraciones se realiza un perfil analítico completo de aquellos factores inmunológicos relacionados con infertilidad primaria, fallos de implantación tras **Fecundación in vitro (FIV)**, abortos de

repetición y **preeclampsia** o **eclampsia** en el embarazo. Según la causa inmunológica, existen diferentes protocolos terapéuticos para prevenir la pérdida fetal y problemas de salud de la madre durante la gestación.

El estudio de esterilidad de causa inmunológica se estudia en los siguientes casos:

- **Patologías Autoinmunes** (ej: Lupus Eritematoso Sistémico, Síndrome Antifosfolipídico, Tiroiditis Autoinmune, Enfermedad Celiaca etc)
- **Autoinmunidad Inespecífica** (Positividad de distintos autoanticuerpos sin criterios de enfermedad autoinmune clara)
- **Alteraciones humorales inmunológicas** (inmunodeficiencias, alteraciones en el sistema del complemento, citoquinas proinflamatorias etc)
- **Alteraciones metabólicas y de coagulación asociadas a desequilibrios inmunológicos** (disfunciones en la absorción de vitaminas, tiroidea, disfunción tisular a insulina, trombofilias etc).

¿Qué pasa si todas las pruebas son normales, pero no conseguimos el embarazo?

La lista de procedimientos diagnósticos posibles es enorme, y van aumentando y variando cada año. Sin embargo, sólo algunas de ellas han demostrado su utilidad y una relación entre el resultado de la prueba y la posibilidad de embarazo, ya sea de forma natural o con las distintas técnicas de reproducción asistida. Muchas otras, antiguas, han ido siendo descartadas por demostrar dicha falta de utilidad y muchas otras,

novedosas, aún no la han demostrado y no tienen, por tanto, utilidad clínica salvo en casos muy concretos. El realizar más pruebas de las indicadas supone, no sólo un mayor coste económico, sino una mayor angustia y el riesgo de acabar realizando tratamientos sin utilidad demostrada.

Por tanto, deberemos asumir que, al menos de momento, seguiremos encontrándonos con numerosas parejas en las que no se encuentra la causa de esterilidad, pero con las que tenemos que afrontar cual es la mejor opción terapéutica para conseguir el embarazo.

Este grupo incluirá, aun no sabiendo la causa, tanto a parejas con esterilidad absoluta con total imposibilidad de conseguir un embarazo de forma natural, como a aquellas que se quedarían embarazadas en pocos meses sin tratamiento. Esto ocurre especialmente en mujeres jóvenes que llevan menos de dos años buscando el embarazo, en las que las posibilidades de embarazo natural en los doce meses siguientes son **superiores a un 50%**.

Estos dos parámetros, **edad y duración de la esterilidad**, son los que en mayor medida determinan la conveniencia de seguir esperando un tiempo prudencial o comenzar ya el tratamiento más indicado.



Glosario DE TÉRMINOS

A

ADN: siglas de Acido desoxirribonucleico. Es material que contiene la información hereditaria de todos los seres vivos.

ALOPECIA: pérdida anómala de cabello.

AMENORREA: ausencia de menstruación.

AMH: hormona antimulleriana. Se mide para conocer la reserva ovárica de una mujer.

ANAMNESIS: información recogida por un profesional de la salud mediante una serie de preguntas, para conocer el estado de salud del paciente.

ANDRÓGENOS: hormonas sexuales masculinas.

ANEUPLOIDIAS: alteración en el número de cromosomas.

APOPTOSIS: muerte celular programada. Es un proceso fisiológico que sufren de forma natural todas las células del organismo pero que, en ocasiones, puede estar provocado por agentes externos como el estrés oxidativo.

ASTENOZOOSPERMIA: movilidad espermática disminuida. La movilidad progresiva de los espermatozoides debe ser mayor del 32%.

AZOOSPERMIA: ausencia de espermatozoides en el eyaculado.

C

CAPACITACIÓN ESPERMÁTICA: es el proceso que sufren los espermatozoides desde que se depositan en la vagina hasta que alcanzan el óvulo, para ser capaces de fecundarlo. En el laboratorio se intenta imitar este proceso para seleccionar los mejores espermatozoides móviles.

CARIOTIPO: prueba de laboratorio en la que se examina el tamaño, forma y número de los cromosomas de un individuo.

CUERPO LÚTEO: estructura en que se transforma el folículo después de la ovulación.

D

DISMENORREA: dolor durante la menstruación.

E

ENDOMETRIO: capa de células que recubre el interior del útero, donde tiene lugar la implantación del embrión.

ENDOMETRIOMA: quiste formado generalmente en el ovario como consecuencia de la endometriosis.

ENDOMETRIOSIS: trastorno a menudo doloroso en el cual, endometrio crece fuera del útero.

EPISPADIA: malformación del pene en la cual, la uretra termina en una abertura en la cara superior o dorsal del pene.

ESPERMIOGRAMA: análisis de semen en el laboratorio.

ESTERILIDAD: incapacidad de la pareja para conseguir una gestación tras un año de relaciones sexuales regulares sin contracepción.

ESTRADIOL: hormona sexual femenina secretada por el ovario.

EUMENORREA: función menstrual normal.

F

FISH: son las siglas en inglés de Hibridación in situ Fluorescente. Es una técnica genética de laboratorio para detectar y localizar una secuencia específica de ADN de un cromosoma.

FIV: siglas de Fecundación in vitro.

FOLÍCULO: estructura que contiene el óvulo u ovocito.

FSH: siglas de la Hormona estimulante del Folículo. Se secreta por la hipófisis. En la mujer estimula

el desarrollo folicular, y en el hombre la producción de espermatozoides.

H

HEMIÚTERO: útero en el que se desarrolla solo un lado o hemicavidad uterina, que es funcional.

HEMOGRAMA: prueba de laboratorio en donde se evalúan las células que contienen la sangre.

HIPERPROLACTINEMIA: niveles de prolactina por encima de lo normal

HIPÓFISIS: glándula de secreción interna, en la base del cráneo, que se encarga de la secreción de varias hormonas, como por ejemplo la LH y FSH.

HIPOGONADISMO: trastorno en el cual los ovarios en las mujeres y los testículos en los varones producen poca o ninguna hormona sexual.

HIPOSPADIA: defecto por el cual, la abertura de la uretra no está en la punta del pene.

HIPOTIROIDISMO: niveles inferiores a los normales de hormona tiroidea.

HIRSUTISMO: crecimiento excesivo de vello en las mujeres, en zonas donde no suele haber.

HISTEROSALPINGOGRAFÍA: prueba radiológica donde se comprueba el estado de las trompas y el útero.

HISTEROSCOPIA: procedimiento diagnóstico para visualizar el interior del útero que se realiza introduciendo una lente a través del cuello del útero.

I

ICSI: siglas en inglés de Microinyección intracitoplasmática de espermatozoide

IMC: siglas de Índice de masa corporal que se calcula dividiendo el peso en Kgs por la estatura en metros cuadrados.

INFERTILIDAD: incapacidad de que un embarazo llegue a término después de un año de relaciones sexuales sin protección.

L

LAPAROSCOPIA: técnica quirúrgica que permite la visión de la cavidad pélvica-abdominal insertando un tubo (laparoscopia) con una lente, a través de una pequeña incisión en el abdomen.

LH: hormona luteinizante, segregada por la hipófisis, encargada de la regulación del ciclo menstrual y desencadenar la ovulación cuando el folículo está maduro.

LUTEINIZACIÓN: proceso de atrofia que sufre el cuerpo lúteo cuando el óvulo no es fecundado.

M

MACS: siglas en inglés de separación celular por campos magnéticos. Es la técnica que se utiliza para separar los espermatozoides que sufren apoptosis (muerte celular programada), del resto.

MENARQUIA: inicio de la regla

MICROFLUIDOS: dispositivos que permiten la separación de espermatozoides en función de determinadas características como puede ser la movilidad, índice de fragmentación, etc.

MIOMA: tumor benigno en el útero.

N

NECROZOOSPERMIA: cuando el porcentaje de espermatozoides sin vitalidad de un eyaculado, supera el 58%.

O

OLIGOZOOSPERMIA: menos de 15 millones de espermatozoides por ml en el eyaculado, o menos de 39 millones en total.

OVARIO POLIQUÍSTICO: ovarios en los que existen más folículos menores de 10mm que los que hay habitualmente en estado de reposo. No es lo mismo que el síndrome de ovario poliquístico.

Este es un trastorno endocrino que se acompaña de obesidad, reglas irregulares, incremento de andrógenos, e hirsutismo.

P

PATOLOGÍA TUBÁRICA: alteración de la funcionalidad de las trompas de Falopio.

POLIMENORREA: trastorno que cursa con reglas irregulares, generalmente con sangrados en periodos de menos de 21 días.

PROGESTERONA: hormona producida por los ovarios e implicada en el mantenimiento de la gestación y embriogénesis.

PROLACTINA: hormona sintetizada por la hipófisis, encargada de la secreción de leche durante la lactancia y de la producción de progesterona por el cuerpo lúteo.

PROLACTINOMA: tumor benigno en la hipófisis, que hace que se aumente la secreción de prolactina.

R

REM: siglas de Recuperación de Espermatozoides Móviles. También se la llama capacitación espermática.

S

SEMINOGRAMA: es el estudio de las características macro y microscópicas del semen. También se denomina espermiograma.

SEROLOGÍA: estudio que permite comprobar si existen anticuerpos en la sangre.

SÍNDROME ANTIFOSFOLÍPIDO: enfermedad autoinmune que hace que la mujer sea más propensa a formar coágulos en la sangre y aumente el riesgo de trombosis, lo que afecta a la fertilidad y el riesgo de aborto.

T

TERATOZOOSPERMIA: cuando existen menos del 4% de espermatozoides morfológicamente normales en el eyaculado.

TESTOSTERONA: hormona sexual masculina (aunque también se produce en pequeñas cantidades en las mujeres), responsable de la aparición de los caracteres sexuales secundarios de los varones.

V

VARICOCELE: dilatación de las venas que transportan sangre al testículo.

Agradecimientos

Un agradecimiento especial a:

Dra. Rocío Núñez Calogne | Dr. José Andrés Guijarro

para la realización de los contenidos

Muchas gracias por la colaboración a:



Dr. José López Gálvez
Consejero Delegado Grupo UR

Contactos

Alicante

www.urvistahermosa.com

Almería

www.urmediterraneo.com

Cádiz

www.urlasalud.com

Cartagena

www.urcartagena.com

Granada

www.urinmaculada.com

Jerez

www.urpuertadelsur.com

Lleida

www.urfivlleida.com

Madrid

www.urmoncloa.com

Málaga

www.urelangel.com

Murcia

www.urlavega.com

Oviedo

www.urcefiva.com

Valencia

www.urimedvalencia.com

Zaragoza

www.urmontpellier.com

México

www.urciudademexico.com

Nicaragua

www.urmanagua.com



UR CEFIVA

La Unidad de Reproducción en Oviedo

Asturias

NUUESTRA
GARANTÍA
ES TU
EMBARAZO.



UR HLA VISTAHERMOSA

Hospital HLA Vistahermosa
Avda. de Denia, 103, Alicante, 03015, España



+34 965 269 146

+34 615 822 325



DPTO. INTERNACIONAL



Avda. de Denia, 103, Alicante, 03015, España



+34 672 272 961

www.grupointernacionalur.com
pacientes@grupointernacionalur.com